

# **SCHELETRO DELL'ARTO INFERIORE**

**CLASSI II ODONTO**

**Stefania GRASSO**

## Comprende:

**Osso dell'anca** —————> **BACINO**

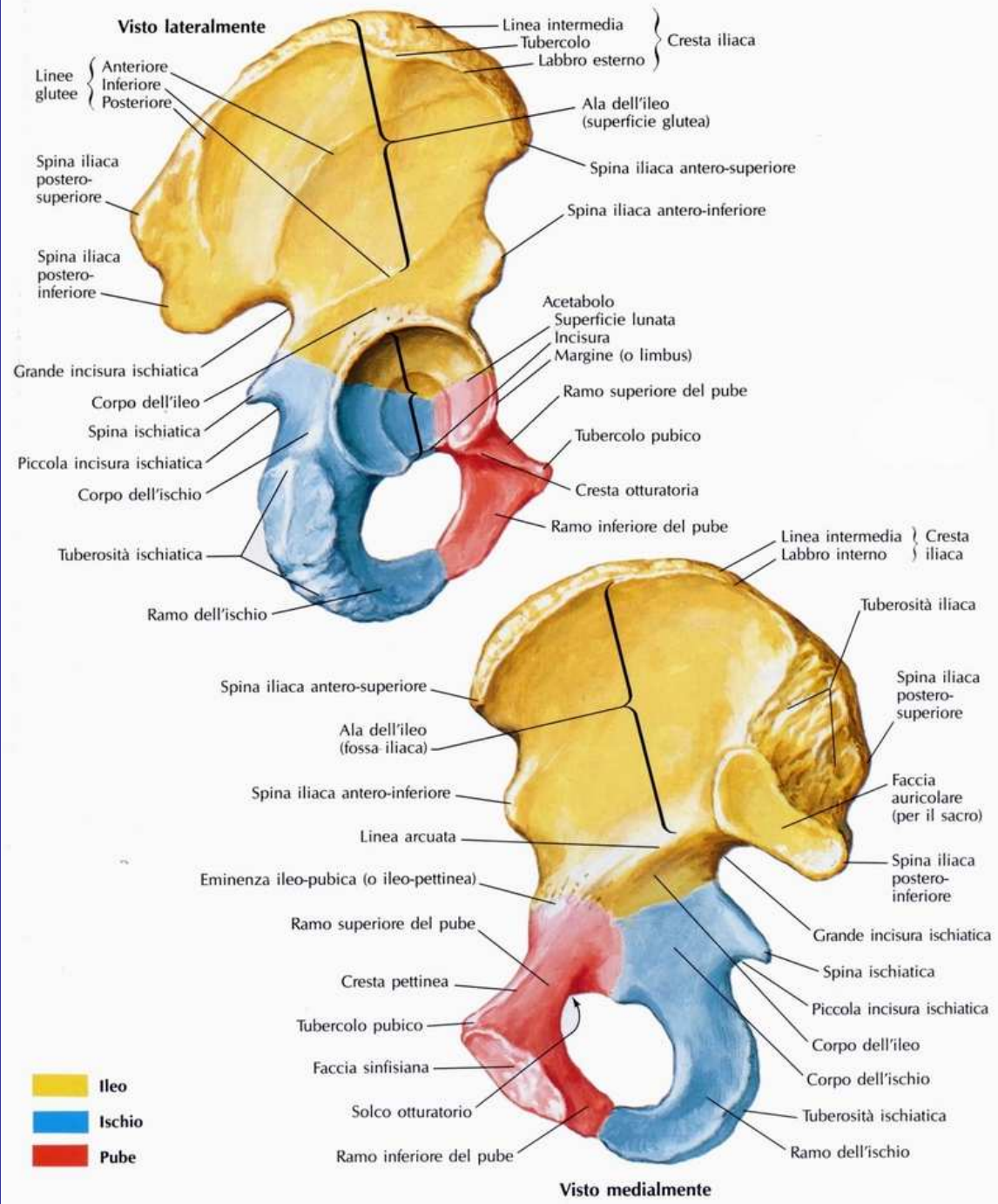
**Femore** —————> **OSSO DELLA COSCIA**

**Tibia + Fibula** —————> **OSSO DELLA GAMBA**

**OSSA DEL PIEDE**

# ANCA

Ossa pari,  
simmetriche,  
irregolari formate  
dalla fusione di  
ILEO, ISCHIO E  
PUBE



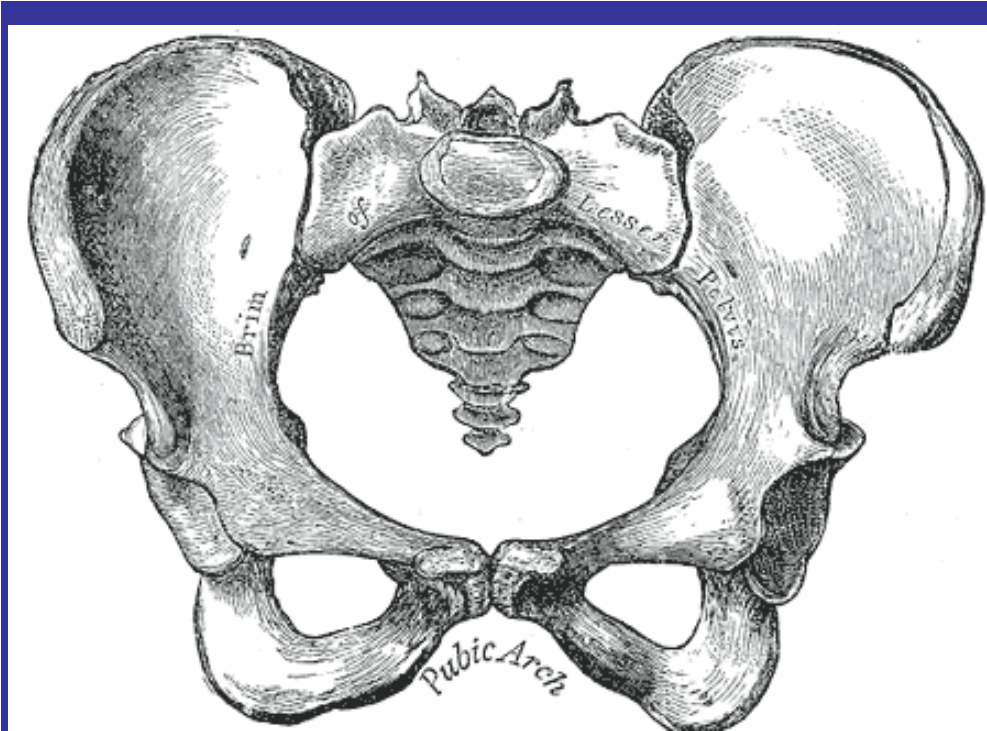
# BACINO

**E' formato dall'articolazione di:**

 **2 OSSA ILIACHE che si articolano tra di loro  
mediante SINFISI PUBICA**

 **OSSO SACRO**

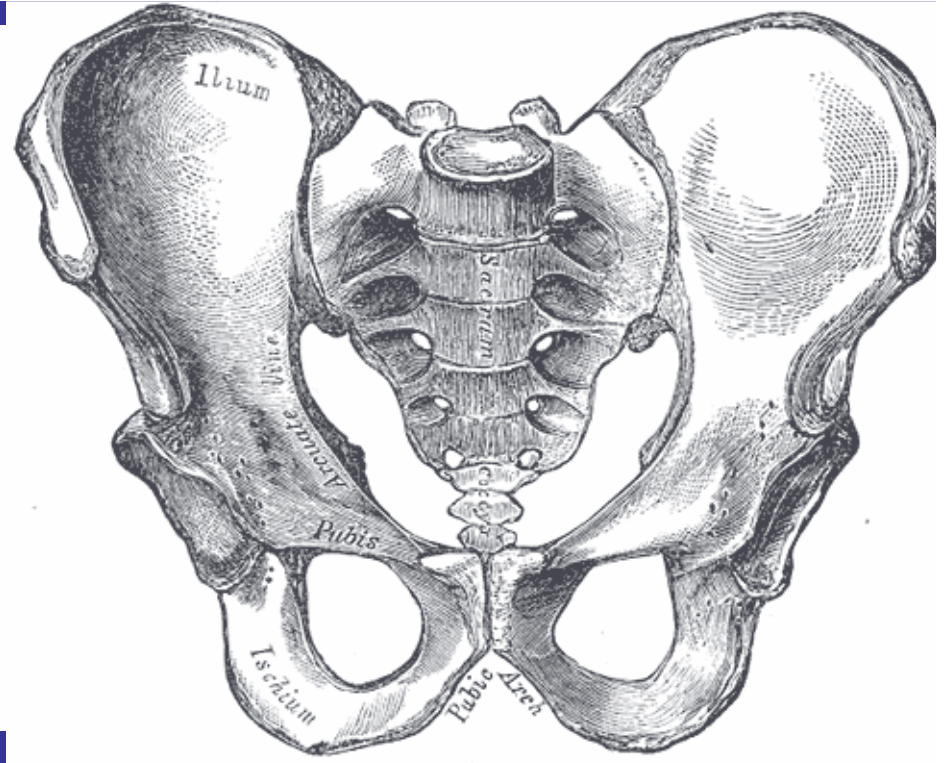
 **COCCIGE**



**BACINO  
FEMMINILE**



**PIU' LARGO**



**BACINO  
MASCHILE**



**PIU' ALTO**

**OSSA ILIACHE + OSSO SACRO**



**PELVI**

**VESCICA  
RETTO  
SIGMA**



**GRANDE PELVI: Superiore  
PICCOLA PELVI: Inferiore**

**Nella donna la pelvi ospita**

**UTERO  
TUBE  
OVAIE  
VAGINA**


**Nell'uomo la pelvi ospita**

**PROSTATA**

**ORGANI  
APPARATO  
RIPRODUTTORE**




# FEMORE



**Osso più lungo, voluminoso e resistente dello scheletro**



**UN CORPO**



**DUE EPIFISI**

**PROSSIMALE**

**DISTALE**

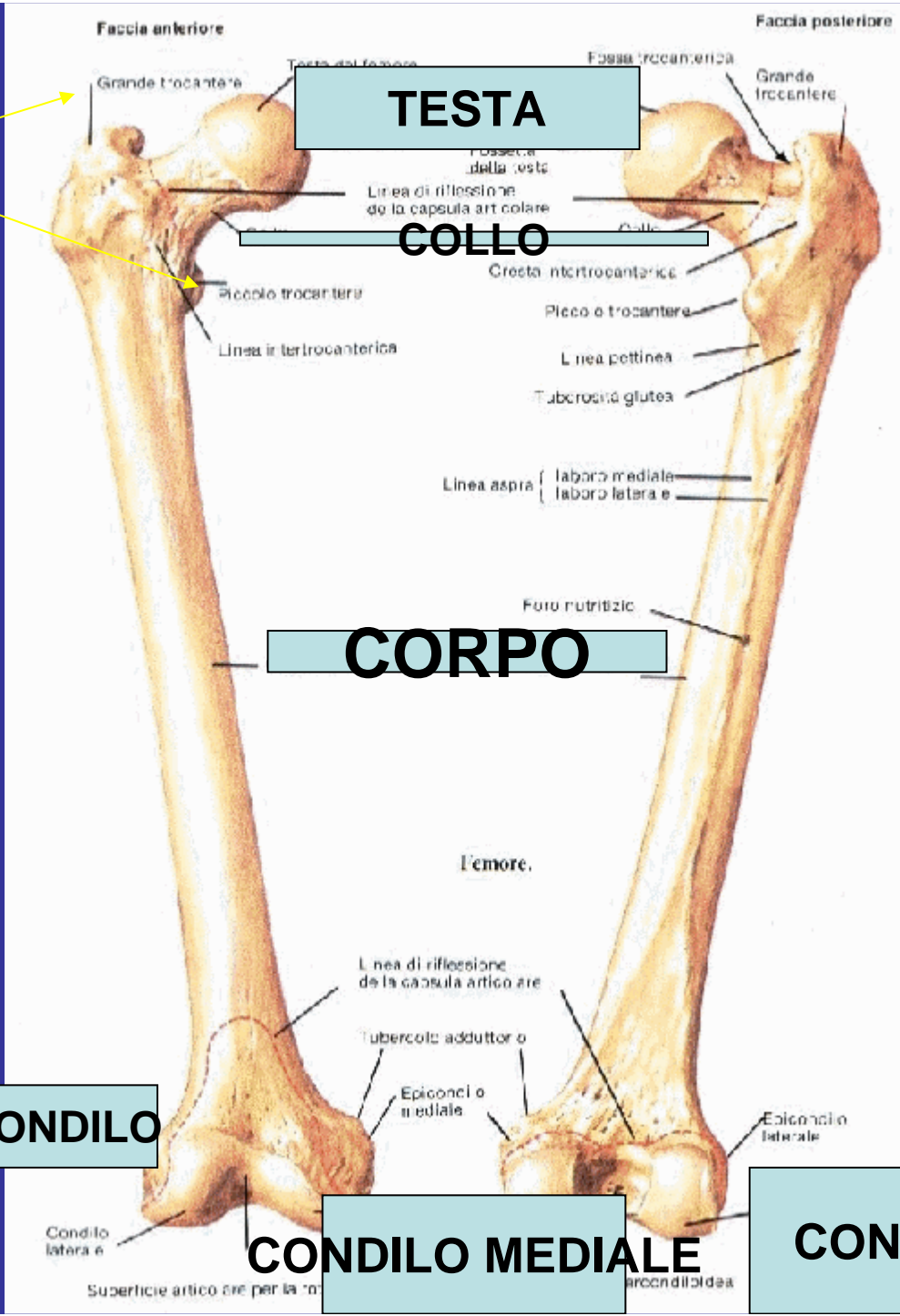
**INSERZIONE  
MUSCOLI**

**INSERZIONE  
LEGAMENTI  
E MUSCOLI**

**EPICONDILO**

**CONDILO MEDIALE**

**CONDILO LATERALE**



**La testa si  
appoggia  
sull'ACETABOLO**


## **EPIFISI SUPERIORE**

**TESTA  
COLLO  
PICCOLO TROCANTERE  
GRANDE TROCANTERE**


## **EPIFISI INFERIORE**

**CONDILO MEDIALE  
CONDILO LATERALE  
EPICONDILO**

# TIBIA



**Osso lungo che si articola con il femore  
nella parte alta**



**UN CORPO**

**FACCIA MEDIALE,LATERALE,POSTERIORE**

**MARGINE ANTERIORE,MEDIALE,LATERALE**



**DUE EPIFISI: SUPERIORE E INFERIORE**




Fig. 261. — Fotografie della tibia destra. **A)** Dall'avanti. **B)** Faccia posteriore. 1) condilo tibiale laterale; 2) tuberosità della tibia; 3) cresta anteriore tibiale; 4) malleolo mediale; 5) cresta tra faccia posteriore e faccia laterale; 6) foro nutrizio; 7) piano popliteo; 8) condilo laterale; 9) eminenza intercondiloidea.

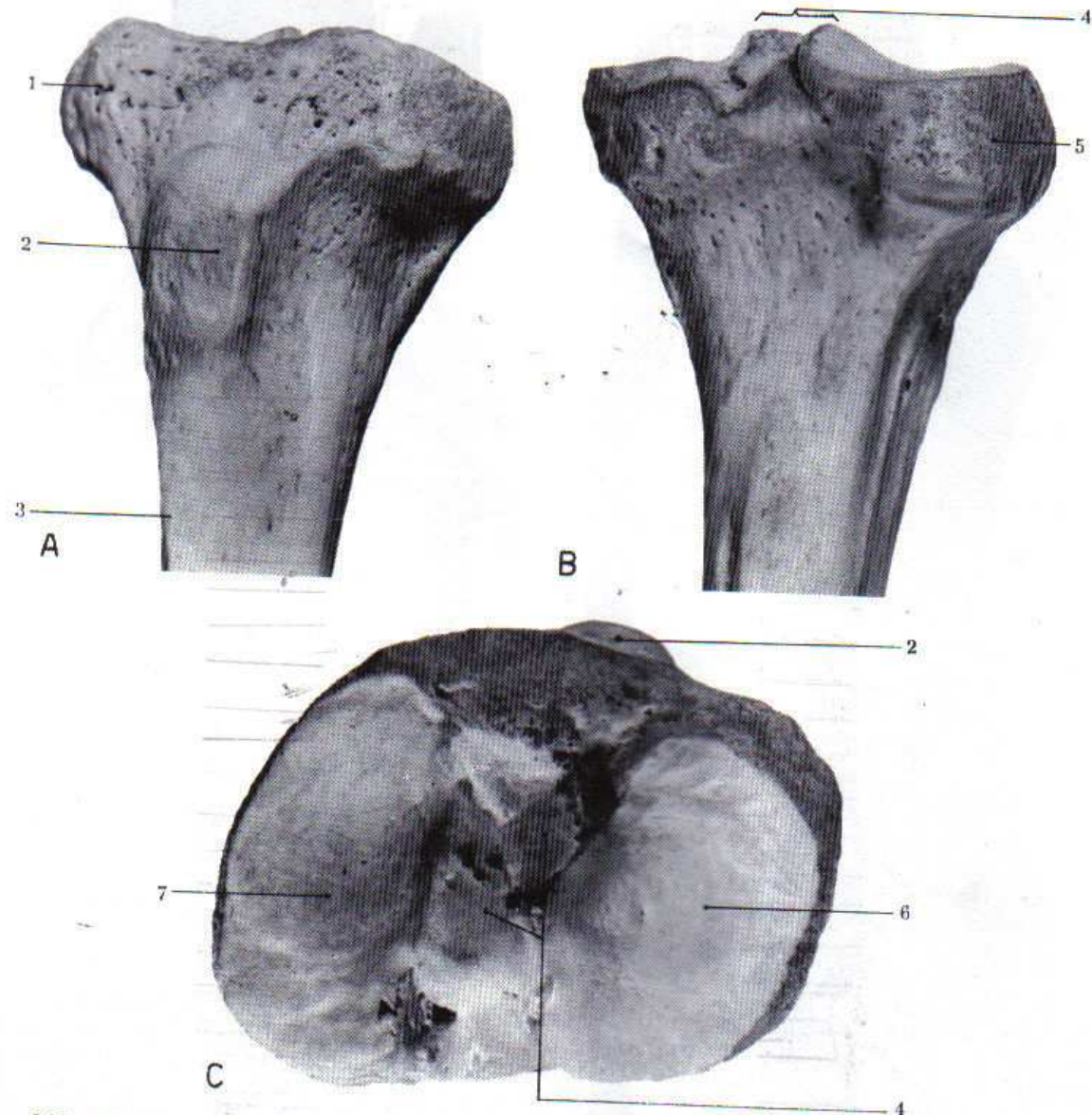


Fig. 262. — Fotografie dell'estremità superiore della tibia. **A)** Faccia anteriore. **B)** Faccia posteriore. **C)** Faccia superiore. 1) condilo laterale; 2) tuberosità della tibia; 3) cresta anteriore; 4) eminenza intercondiloidea; 5) condilo laterale; 6) faccia articolare del condilo laterale; 7) faccia articolare del condilo mediale.

EPIFISI SUPERIORE TIBIA → CAPITELLO DI OMO

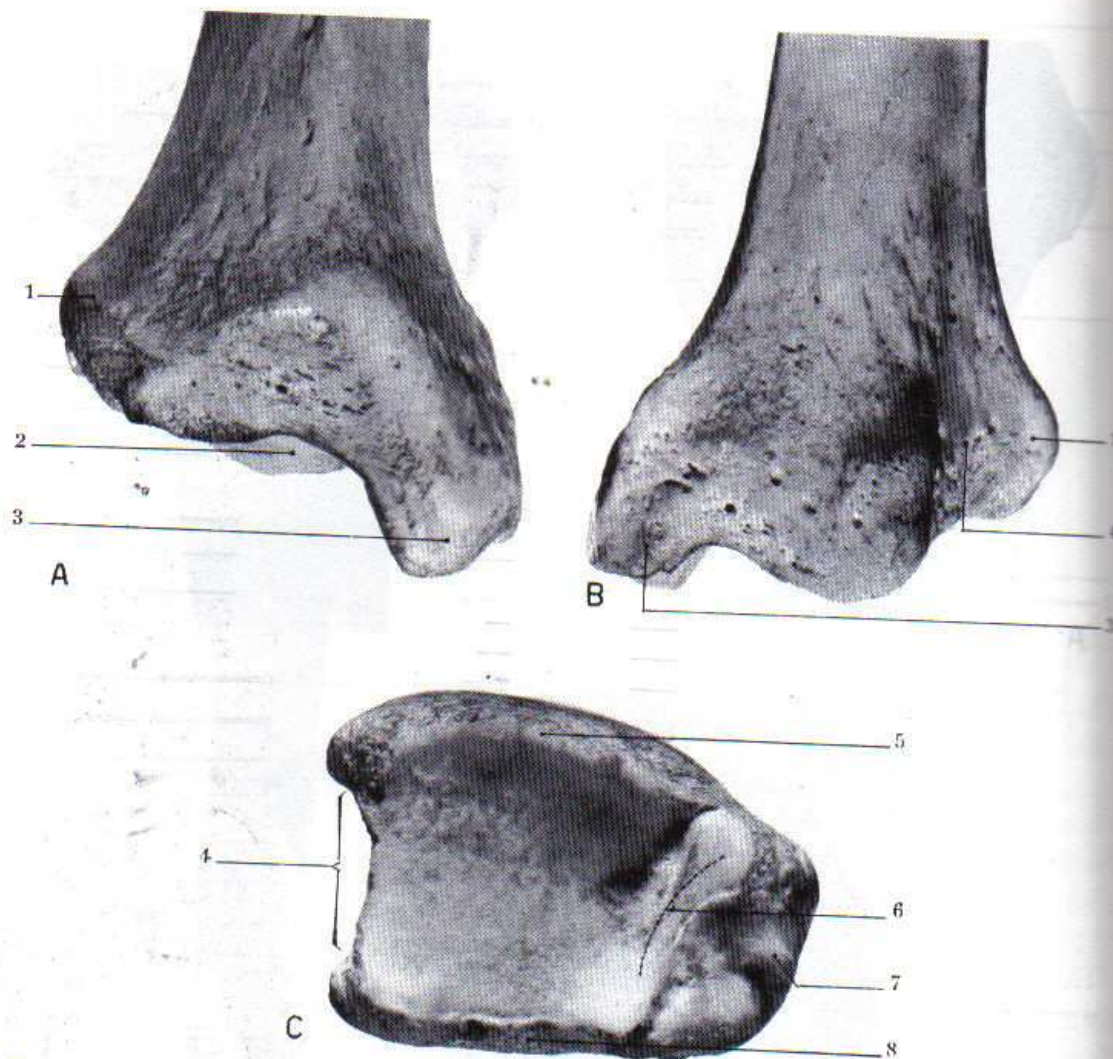


Fig. 263. — Fotografie dell'estremità inferiore della tibia. **A)** Faccia anteriore. **B)** Faccia posteriore. **C)** Faccia distale articolare. 1) bordo laterale dell'epifisi presso l'articolazione fibulare; 2) faccia articolare inferiore; 3) malleolo; 4) faccia articolare per la fibula; 5) bordo anteriore della superficie articolare; 6) faccia articolare del malleolo; 7) solco tendineo del malleolo; 8) bordo posteriore della cavità articolare.

Arto inferiore

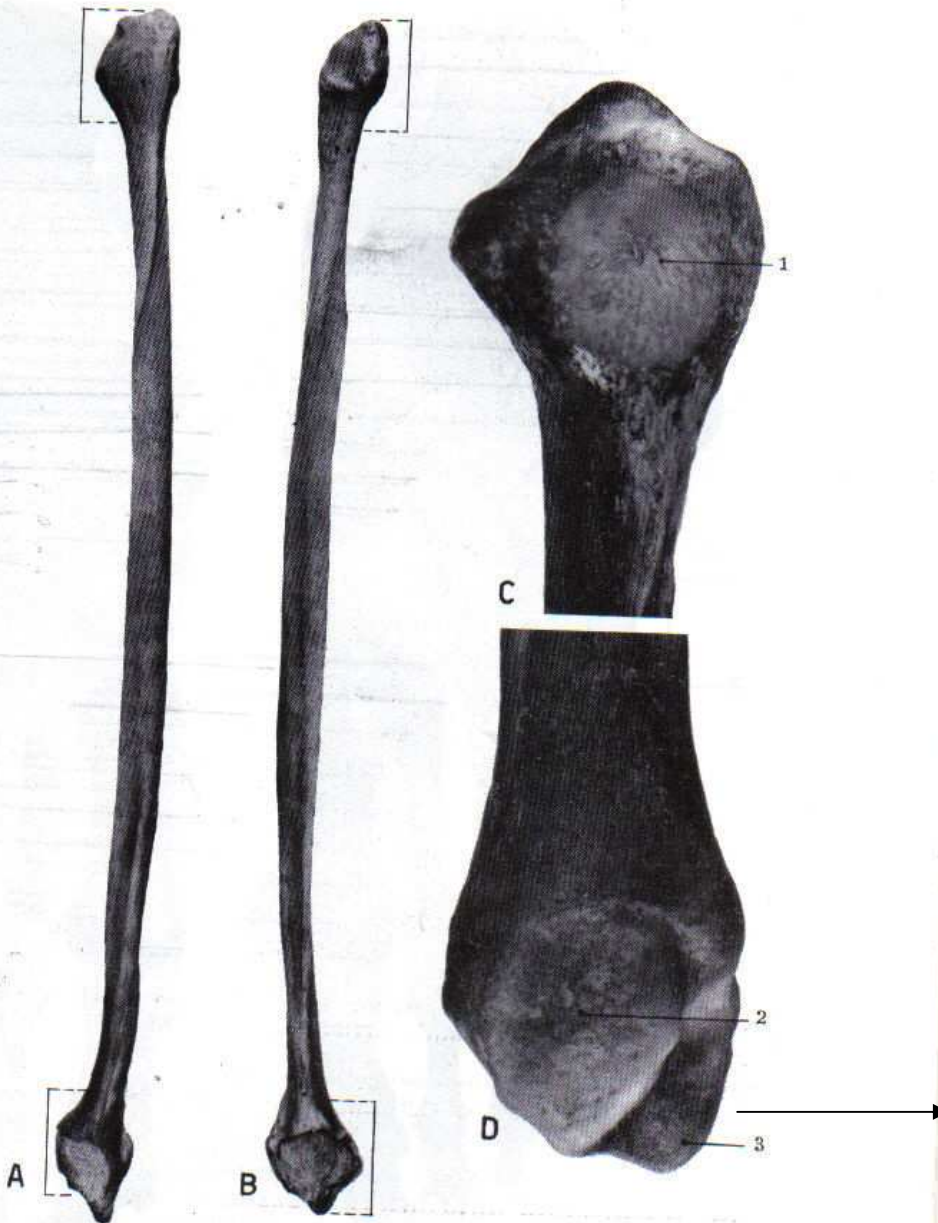


Fig. 264. — Fotografie del perone destro. **A)** Dalla faccia anteriore. **B)** Dalla faccia posteriore: le graffette indicano i limiti fra testa, malleolo e corpo. **C)** Estremità superiore. **D)** Estremità inferiore. 1) faccetta articolare superiore per la tibia; 2) area articolare malleolare per l'astragalo; l'area rugosa sovrastante è l'area articolare inferiore per la tibia; 3) apice del malleolo.

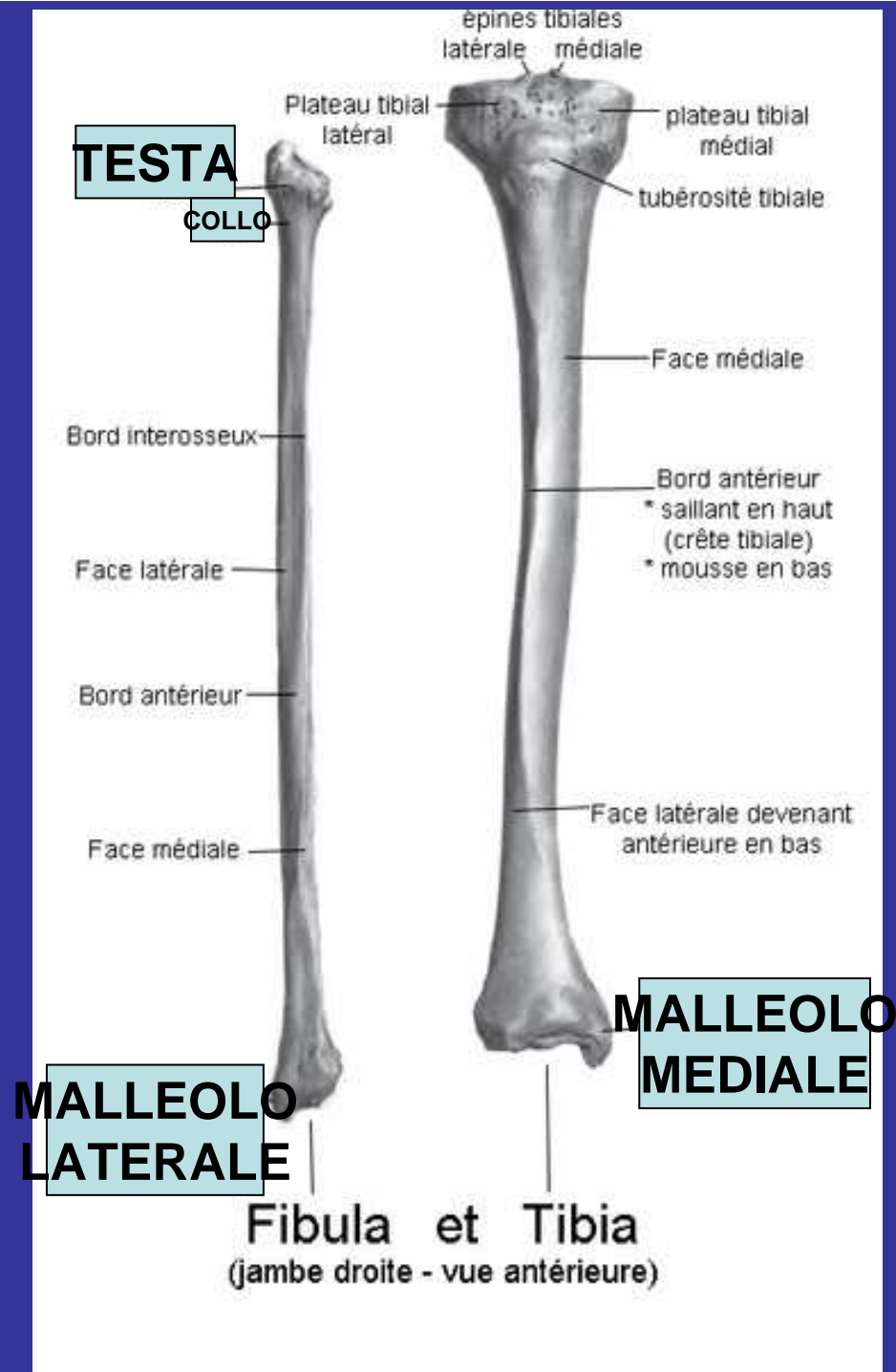
MALLEOLO  
LATERALE

## FIBULA O PERONE

 SI TROVA NELLA PARTE LATERALE DELLA GAMBIA

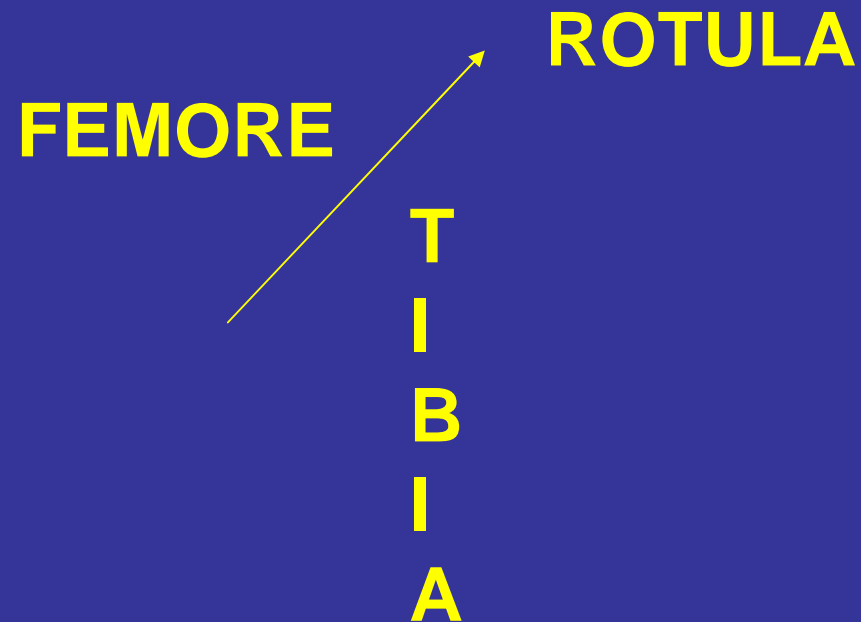
 OSSO LUNGO, SOTTILE CON TESTA ROTONDA  
L'ESTREMITA' INFERIORE SERVE PER  
ARTICOLAZIONE CON LA TIBIA E CONTIENE  
IL MALLEOLO LATERALE

TIBIA + PERONE  SCHELETRO GAMBIA



# ROTULA

Si inserisce nel muscolo quadricipite della coscia.  
Ha una forma triangolare.



**TARSO**

**METATARSO**

**FALANGI**

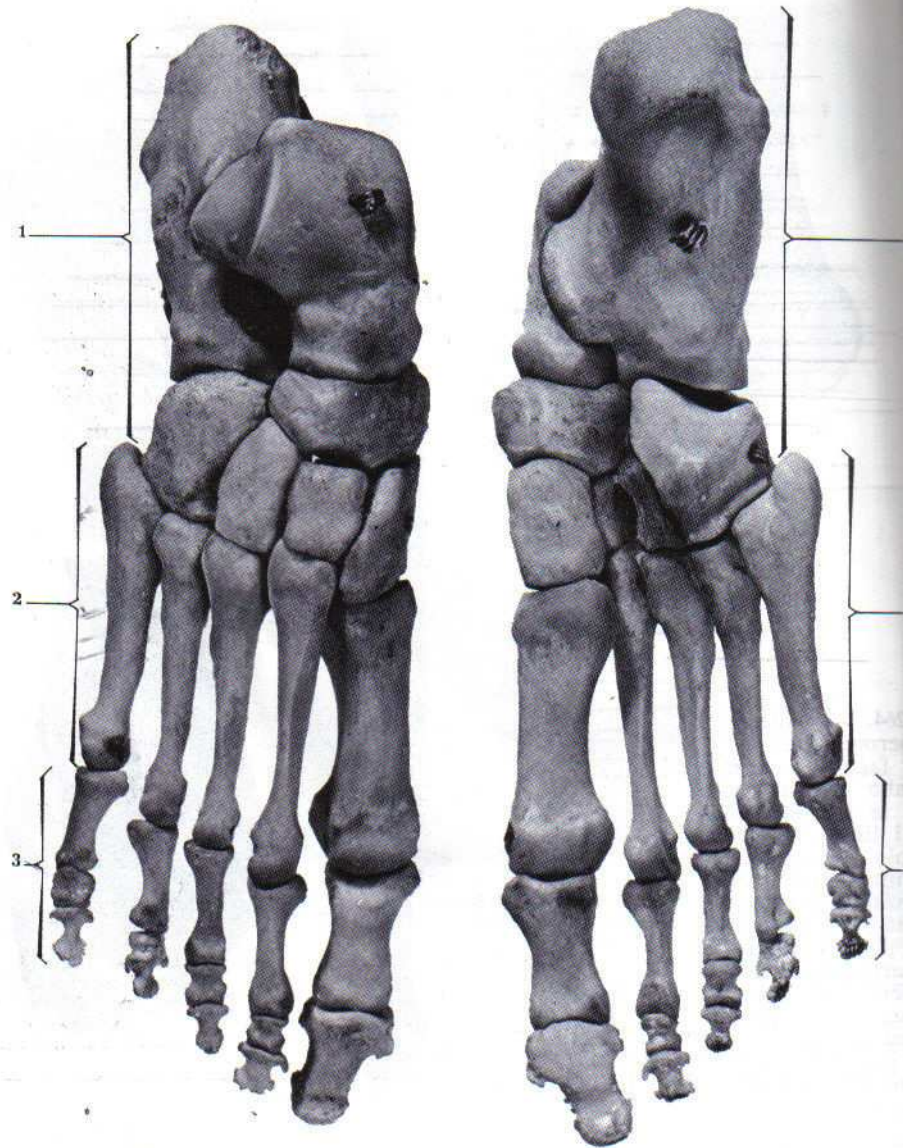
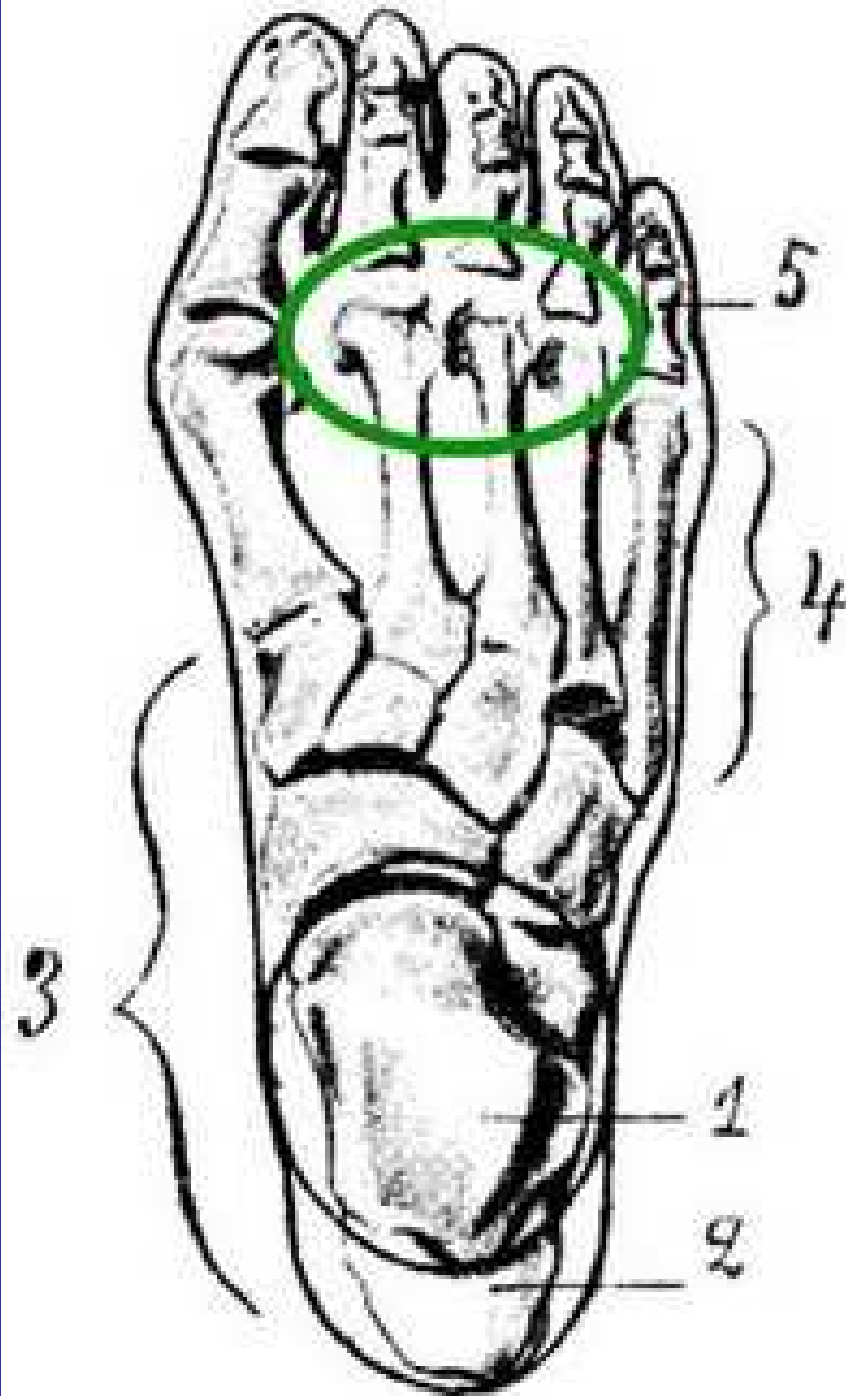


Fig. 265. — Fotografie dello scheletro del piede: a sinistra faccia dorsale; a destra faccia plantare. 1) tarso; 2) metatarso; 3) falangi.

**7 OSSA  
IRREGOLARI  
ASTRAGALO  
CALCAGNO**

**5 OSSA**

**PROSSIMALI  
MEDIE  
DISTALI**



1. Astragalo

2. Calcagno

3. Tarso

4. Metatarso

5. Falangi

# ARTICOLAZIONI

SINFISI PUBICA

OSSA PUBICHE  
FIBROCARILAGINE

SACRO-ILIACA

OSSO SACRO-OSSO ILIACO

COXO-FEMORALE

TESTA DEL FEMORE E  
OSSO DELL'ANCA

GINOCCHIO

FEMORE, ROTULA, TIBIA

TIBIO-TARSICA

TIBIA-FIBULA

INTERTARSALI  
TARSO-METATARSALI  
INTERFALANGEE

OSSA TARSO  
TARSO-METATARSO  
FALANGI

P  
I  
E  
D  
E